

Vol. 6, No. 3 Juli 2010

ISSN 0854-4263

INDONESIAN JOURNAL OF  
**Clinical Pathology and  
Medical Laboratory**

Majalah Patologi Klinik Indonesia dan Laboratorium Medik

IJCP & ML (Maj. Pat. Klin. Indonesia & Lab. Med.)	Vol. 16	No. 3	Hal. 105-151	Surabaya Juli 2010	ISSN 0854-4263
---	---------	-------	--------------	-----------------------	-------------------

Diterbitkan oleh Perhimpunan Dokter Spesialis Patologi Klinik Indonesia

*Published by Indonesian Association of Clinical Pathologists*

Terakreditasi No: 43/DIKTI/Kep/2008, Tanggal 8 Juli 2008

INDONESIAN JOURNAL OF  
**CLINICAL PATHOLOGY AND  
MEDICAL LABORATORY**

Majalah Patologi Klinik Indonesia dan Laboratorium Medik

---

**SUSUNAN PENGELOLA MAJALAH INDONESIAN JOURNAL OF  
CLINICAL PATHOLOGY AND MEDICAL LABORATORY**

**Pelindung (Patron)**

Ketua Perhimpunan Dokter Spesialis Patologi Klinik Indonesia

**Penasehat (Advisor)**

Prof. Hardjoeno, dr., Sp.PK(K)  
Prof. Siti Budina Kresna, dr, Sp.PK(K)  
Dr. R. Darmawan Setijanto, drg, M.Kes

**Penelaah Ahli/Mitra Bestari (Editorial Board)**

Prof. Dr. Indro Handojo, dr, Sp.PK(K)  
Prof. Dr. J B Soeparyatmo, dr, Sp.PK(K)  
Prof. Riadi Wirawan, dr, Sp.PK(K)  
Prof. Dr. A A G Sudewa, dr, Sp.PK(K)  
Prof. Tiki Pang, PhD  
Prof. Marzuki Suryaatmadja, dr, Sp.PK(K)  
Prof. Dr. Rustadi Sosrosuhardjo, dr, DMM, MS, Sp.PK(K)  
Prof. Rahayuningsih Dharma, dr., Sp.PK(K), DSc

**Penyunting Pelaksana (Managing Editors)**

Prof. Dr. Prihatini, dr, Sp.PK(K), Prof. Adi Koesoema Aman, dr, Sp.PK(K), Yuli Kumalawati, dr, DMM, Sp.PK(K),  
Lia Gardenia Partakusuma, dr, Sp.PK(K), MM; Dr. Ida Parwati, dr, Sp.PK(K), PhD; Dr. FM Yudayana, dr, Sp.PK(K),  
Prof. Dr. Krisnowati, drg, Sp.Pros, Tahono, dr, Sp.PK(K), Nurhayana Sennang Andi Nanggung, dr, M.Kes, DMM, Sp.PK,  
Osman Sianipar, dr, DMM, MS, Sp.PK(K), Dr. Sidarti Soehita, FHS, dr, MS, Sp.PK(K), Purwanto AP, dr, SpPK,  
Dr. Jusak Nugraha, dr, MS, Sp.PK(K); Endang Retnowati, dr, MS, Sp.PK(K), Dr. Aryati, dr, MS, Sp.PK(K),  
Puspa Wardhani, dr, Sp.PK, Bastiana, dr, Maimun Zulhaidah Arthamin, dr, M.Kes, Sp.PK,  
Sulistyo M. Agustini, dr., Sp.PK(K), Dr. Noormartany, dr., Sp.PK(K), MSi

**Pelaksana Tata Usaha**

Ratna Ariantini, dr, Sp.PK, Leonita Aniwati, dr, Sp.PK(K), Yetti Hernaningsih, dr, Sp.PK :  
Tab. Siklus Bank Jatim Cabang RSUD Dr. Soetomo Surabaya; No AC: 0323551651,  
Tabungan Mandiri KCP SBY PDAM; No. AC: 142-00-0743897-0  
Email:majalah.ijcp@yahoo.com (PDSPATKLIN Cabang Surabaya),  
Bendahara PDSPATKLIN Pusat, RS PERSAHABATAN, Jl. Persahabatan Raya no 1, Jakarta Timur 13230,  
Tlp. 62-021-4891708, Fax. 62-021-47869943  
Email: pds\_patklin@yahoo.com

**Alamat Redaksi (Editorial Address)**

Departemen/Laboratorium Patologi Klinik RSUD Dr. Soetomo Gedung Diagnostik Terpadu Lantai 4 RSUD Dr. Soetomo  
Jl. Prof. Dr. Moestopo 6-8 Surabaya Tlp/Fax. (031) 5042113, Fax (031) 5042113, Email: majalah.ijcp@yahoo.com



INDONESIAN JOURNAL OF  
**CLINICAL PATHOLOGY AND  
 MEDICAL LABORATORY**

Majalah Patologi Klinik Indonesia dan Laboratorium Medik

**DAFTAR ISI**

**PENELITIAN**

- Hiperuricemia sebagai Faktor Ramalan Perjalanan Penyakit (Prognosis) Gejala Klinik Strok Infark  
*(Hyperuricemia is Prognostic Factor for Clinical Outcome in Infarction stroke)*  
**Fenty, Harjo Mulyono, Siti Muchayat** ..... **105-109**
- Peran Antigen NS1 Dengue terhadap Penghitungan Trombosit dan Penampakan (Manifestasi) Klinis  
 Penjangkitan/penularan (Infeksi) Virus Dengue  
*(The Role of NS-1 Dengue Antigen To Thrombolytic Count and Clinical Manifestation of Dengue Viral  
 Infection)*  
**J Nugraha, T.E Widijatmoko** ..... **110-117**
- Analisis Bahan Baku Air Minum dan Produk Olahannya Serta Eliminasi terhadap Pencemaran  
 Hormon Steroid dan Logam Berat  
*(The Analysis of Crude drinking water and It's Product that contaminated with steroid hormone, alloy  
 and it's elimination)*  
**L. Mahaputra, SI Zadjuli, M.Ansori, Prihatini, Sugianto, Ismudiono, H Callo**..... **118-127**
- Stres Oksidatif (F2-Isoprostan, Superoksida Dismutase dan Myeloperoksidase) dan Disfungsi Endotel  
 (Asimetrik Dimetilarginin) di Kegemukan (Obesitas)  
*(Oxidative Stress (F2-Isoprostane, Superoxide Dismutase and Myeloperoksidase) and Endothelial  
 Dysfunction (Asymmetric Dimethylarginine) in Obese)*  
**Joko Widodo, Burhanuddin Bahar, Mansyur Arif** ..... **128-132**
- Kadar Penghambat Penguraian Fibrin oleh Trombin yang Tergiatkan (Thrombin Activatable Fibrinolysis  
 Inhibitor) di Pasien Kegemukan dengan dan tanpa Diabetes Mellitus  
*(Thrombin Activatable Fibrinolysis Inhibitor Level in Obese Subjects with and without Diabetes  
 Mellitus)*  
**Mansyur Arif, Ichwan Meinardi, Winni Agustiani**..... **133-135**
- Penggunaan Antibiotika bagi Penderita Balita Pneumonia  
*(Antibiotic Using in Pneumonia Children)*  
**DAR Rasmika Dewi dan Dewa Ayu Swastini** ..... **136-139**
- TELAAH PUSTAKA**
- Epidemiologi dan Diagnosis Kedokteran Laboratorik Infeksi Virus H1N1  
*(The Epidemiologic and Medical Laboratoric Diagnosis of Viral Infection H1N1)*  
**J Sembiring, O Sianipar** ..... **140-148**
- LAPORAN KASUS**
- Idiopathic Thrombocytopenic Purpura  
**Alvina, Diana Aulia**..... **149-151**

**INFO LABORATORIUM MEDIK TERBARU**

# IDIOPATHIC THROMBOCYTOPENIC PURPURA

Alvina\*, Diana Aulia\*\*

---

### ABSTRACT

*Idiopathic thrombocytopenic purpura is an autoimmune disease with low platelet count and bleeding manifestation like purpura, echymosis, petechie, mucosa membrane bleeding. The cause of ITP is platelet coated with specific thrombocyte autoantibody. Idiopathic thrombocytopenic purpura is classified as primary or secondary. The primary ITP is classified as acute and chronic. Children and adult onset idiopathic thrombocytopenic purpura are different. An Acute ITP can be found in children and chronic onset can be found in adult. The duration of bleeding may help to distinguish acute and chronic idiopathic thrombocytopenic purpura. The diagnosis of idiopathic thrombocytopenic purpura remains one of exclusion after other thrombocytopenic disease are ruled out based on history and need anamnesa, physical examination, thrombocyte count, perifer blood smear examination, bone marrow smear examination. The treatment is to raise the platelet count into a hemostatically safe range. This article presented a study case of idiopathic thrombocytopenic purpura on an old woman with DIC which caused her death.*

**Key words:** *thrombocytopenia, thrombocyte autoantibody*

---

### PENDAHULUAN

Pada tahun 1735, PG Werlhof pertama kali memperikan (mendeskripsikan) suatu penyakit yaitu *Morbus Maculosus Hemorrhagicus*, yang saat ini dikenal dengan nama *Idiopathic Thrombocytopenic Purpura* (ITP) atau disebut juga *immune thrombocytopenic purpura*.<sup>1</sup> Penyakit ini ditandai dengan adanya penurunan jumlah trombosit yaitu kurang 150.000/uL, disebabkan oleh autoantibodi sebagai perantara (yang memediasi) perusakan trombosit, adanya bercak bintik merah (rash purpura), dan tidak ada penyebab lain trombositopenia.<sup>1, 2</sup>

Trombositopenia adalah suatu keadaan jumlah trombosit dibawah nilai normal. Trombositopenia dibagi menjadi 4 derajat yaitu derajat 1 bila jumlah trombosit 75.000–150.000/uL, derajat 2 bila jumlah trombosit 50.000–<75.000/uL, derajat 3 bila jumlah trombosit 25000–>50.000/uL, dan derajat 4 bila jumlah trombosit <25.000/uL.<sup>3</sup> Trombositopenia dapat disebabkan oleh karena kegagalan/penurunan produksi trombosit atau peningkatan destruksi trombosit.<sup>3</sup>

Manifestasi perdarahan di ITP purpura, ekimosis dan petekie serta perdarahan mukosa membran. Vesikel hemoragik atau bula mungkin dapat terlihat di dalam mulut dan permukaan mukosa yang lain. Perdarahan gusi dan epistaksis merupakan bentuk perdarahan tersering. Perdarahan lain terjadi di traktus genitourinarius berupa hematuri, traktus gastrointestinal berupa melena, dan menorhagia.<sup>4</sup> Risiko perdarahan mukosa spontan, perdarahan

intrakranial dan perdarahan gastrointestinal terjadi bila jumlah trombosit <10000/uL.<sup>3</sup>

Pemeriksaan laboratorium ITP dari sediaan hapus darah tepi akan tampak jumlah trombosit yang kurang/trombositopenia dengan ukuran normal, kadang juga ditemukan trombosit raksasa, sedangkan eritrosit dan leukosit mempunyai morfologi normal.<sup>5</sup> Di pemeriksaan sumsum tulang pasien ITP biasanya normal atau ditemukan peningkatan jumlah megakariosit. Untuk membantu menegakkan diagnosis ITP dilakukan pemeriksaan antibodi antitrombosit yang sudah berkembang sejak tahun 1950. Pemeriksaan ini dibagi menjadi tiga fase yaitu:<sup>6,7</sup> Fase I, dikembangkan cara tidak langsung mengukur antibodi antitrombosit dengan memeriksa perubahan trombosit. Fase II, dikembangkan pemeriksaan untuk mendeteksi *platelet associated IgG* (PA-IgG). Fase III, yang dideteksi adalah antibodi spesifik terhadap glikoprotein trombosit dengan cara *modified antigen capture enzyme linked immunosorbent assay* (MACE).

Penatalaksanaan ITP berdasarkan jumlah trombosit dan derajat perdarahan. Pengobatan ditujukan untuk menginterferensi antibodi yang merusak trombosit dengan menghambat fungsi reseptor *Fcγ makrofag* dan menurunkan produksi antibodi antitrombosit.

Pengobatan dengan splenektomi bertujuan untuk mengurangi interaksi antara sel T dan sel B yang terlibat pada sintesis antibodi.<sup>8</sup> Pengobatan kortikosteroid bertujuan untuk meningkatkan jumlah trombosit melalui beberapa mekanisme yaitu mengurangi kemampuan makrofag untuk merusak

---

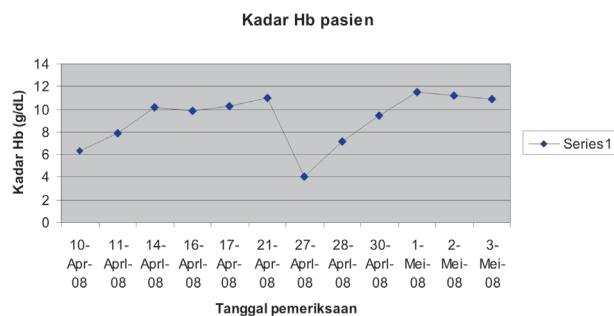
\* Bagian Patologi Klinik FK Trisakti

\*\* Departemen Patologi Klinik FKUI-RSCM, Jl. Salemba No. 6, Jakarta 10430

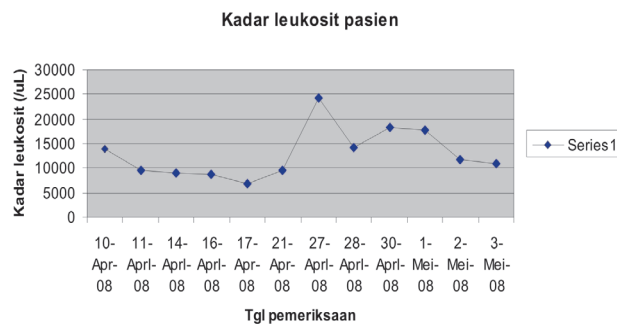
trombosit, mengurangi sintesis autoantibodi, menghambat pengikatan antara trombosit dengan autoantibodi dan meningkatkan trombopoietin yang menstimulasi progenitor megakariosit. Pengobatan dengan immunosupresan nonspesifik seperti *azathioprine* dan *cyclosporine* bekerja pada sel T. Pengobatan dengan intravena immunoglobulin yang mengandung *anti idiotypic antibody* dapat menurunkan produk autoantibodi. *Plasmapheresis* sementara akan mengurangi autoantibodi dari plasma. Transfusi trombosit digunakan untuk mengatasi perdarahan lanjut.<sup>9, 10</sup>

## LAPORAN KASUS

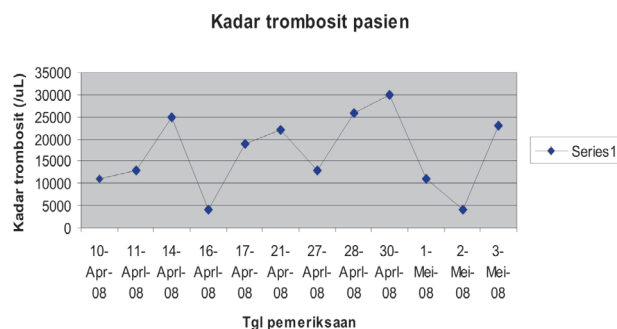
Pasien wanita berusia 45 tahun dibawa ke RS karena perdarahan gusi yang tidak berhenti sejak 1 minggu sebelum masuk rumah sakit (SMRS), tetapi tidak ada riwayat trauma di mulut, buang air besar (bab) pasien berwarna hitam dan buang air kecil



Gambar 1. Kadar Hb pasien



Gambar 2. Kadar leukosit pasien



Gambar 3. Kadar trombosit pasien

(bak) normal. Pasien juga mengalami perdarahan pervagina selain menstruasi, timbul memar-memar di tubuh terutama di kaki dan tangan. Nafsu makan pasien yang menurun karena sulit menelan, lemas dan mual. Satu bulan SMRS, pasien pernah dirawat di RSUD dengan keluhan yang sama dan dirawat selama 20 hari.

Pada pemeriksaan fisik di tekanan darah (TD) 105/65 mmHg, frekuensi nadi (N) 100×/menit, frekuensi pernafasan (RR) 20×/menit, suhu tubuh (t) 36,9° C. Adanya bekuan darah di pinggir lidah dan perdarahan gusi. Terdapat petekie, purpura, hematoma di perut, punggung dan anggota gerak.

Hasil laboratorium sebagai berikut: Hb 6,3 g/dL, Ht 19%, leukosit 13800/uL, trombosit 11000/uL, eritrosit 2,52juta/uL. Pemeriksaan ANA dan anti ds-DNA negatif. Hasil pemeriksaan laboratorium selama perawatan dapat dilihat di grafik di bawah ini.

Selama perawatan mendapatkan terapi kortikosteroid, ranitidin, diet cair, diet lunak 1900 kal, transfusi trombosit konsentrat dan PRC.

Pada hari ke-24, kesadaran pasien menurun dan dari mulut keluar busa bercampur darah. Pada pemeriksaan didapatkan kesadaran (soporo koma), tekanan darah 130/100 mmHg, nadi 88×/menit, frekuensi napas 40×/mnt, suhu 39° C, konjunktiva anemis +/-, di ekstremitas terdapat ekimosis serta purpura. Hasil pemeriksaan laboratorium didapatkan PT: 30,7 detik (PT kontrol: 13,0 detik), APTT: 50,5 detik (APTT kontrol: 37,5 detik), kadar fibrinogen: 342,3 mg/dL, D Dimer: 600,00 ng/mL.

## PEMBAHASAN

Pasien wanita berumur 45 tahun dirawat dengan masalah awal trombositopenia, anemia dan asupan makan sulit. Masalah trombositopenia ditegakkan berdasarkan keluhan klinis terdapat perdarahan gusi serta vagina. Pada pemeriksaan fisik ditemukan adanya petekie, ekimosis dan purpura pada tangan, paha serta betis. Hasil pemeriksaan laboratorium menunjukkan jumlah trombosit 11000/uL.

Masalah anemia ditegakkan berdasarkan pemeriksaan darah perifer yaitu Hb 6,3 g/dL. Untuk mencari penyebab anemia dianjurkan melakukan pemeriksaan retikulosit. Hasil pemeriksaan retikulosit meningkat (6,7%). Pasien juga mengalami bab yang berwarna hitam. Anemia pada pasien disebabkan karena trombositopenia berat mengakibatkan perdarahan di mukosa saluran cerna.

Pemeriksaan ANA dan anti ds-DNA digunakan untuk menyingkirkan penyebab trombositopenia yaitu SLE. Selama perawatan, di pasien didapat peningkatan jumlah leukosit dan pada hitung jenis leukosit dijumpai neutrofilia. Keadaan reaktif ini mungkin disebabkan akibat pemberian obat golongan

steroid, karena obat steroid bersifat menghambat adhesi neutrofil di endotel sehingga *marginating pool* neutrofil menurun dan *circulating pool* meningkat. Selain itu steroid juga mempunyai efek menurunkan jumlah limfosit disirkulasi dengan cara mendorong masuk ke dalam jaringan limfoid.

Saat akhir perawatan keadaan pasien memburuk ditandai dengan kesadaran menurun. Hasil pemeriksaan laboratorium didapat BT, CT, PT, dan APTT yang memanjang serta D Dimer yang meningkat tetapi kadar fibrinogen masih dalam batas normal sesuai dengan keadaan *Disseminated Intravascular Coagulation* (DIC). Penurunan kesadaran pada pasien ini mungkin karena adanya komplikasi perdarahan intrakranial yang diakibatkan oleh ITP. Perdarahan intrakranial kemungkinan menjadi penyebab kematian pasien.

## SIMPULAN

Telah dilaporkan kasus seorang wanita berusia 45 tahun dengan diagnosis ITP. Masalah ITP ditegakkan berdasarkan pemeriksaan fisik, pemeriksaan laboratorium darah perifer yaitu adanya trombositopenia dan hasil BMP tahun 2005 yang menyatakan sesuai dengan ITP dan kematian di pasien ini kemungkinan disebabkan adanya komplikasi perdarahan intrakranial ec ITP dan DIC.

## DAFTAR PUSTAKA

1. Rodeghiero F Idiopathic thrombocytopenic purpura: an old disease revisited in the era of evidence based medicine. *Haematologica*, 2003; 88(10): 1081–7.
2. Chu YW, Korb J, Sakamoto KM. Idiopathic thrombocytopenic purpura. *Pediatrics in review*, 2000; 21(3): 95–102.
3. Sekhon SS, Roy V. Thrombocytopenia in adults: a practical approach to evaluation and management. *Southern Medical Journal*, 2006; 99(5): 491–8.
4. Levine SP. Thrombocytopenia caused by immunologic platelet destruction. In: Greer JP, Foerster J, Lukens JN, Rodgers GM, Paraskevas F, Glader B, editors. *Wintrobe's clinical hematology*. 11<sup>th</sup> ed., Philadelphia, Lippincott Williams&Wilkins. 2004; 1533–47.
5. Retzinger GS. Idiopathic thrombocytopenic purpura (ITP). 2002; Available from: <http://pathology.uc.edu/LABLINES/index.asp>
6. Setiabudy RD, Rudianto. Trombositopenia yang diinduksi obat. Dalam: Setiabudy RD, editor. *Hemostasis dan trombosis*. edisi ketiga., Jakarta, Balai penerbit FKUI. 2007; 152–70.
7. Warner M, Kelton J. Laboratory investigation of immune thrombocytopenia. *J Clin Pathol*, 1997; 50: 5–12.
8. Cines DB, Blanchette VS. Immune thrombocytopenic purpura. *N Engl J Med*, 2002; 346(13): 995–1007.
9. Bromberg ME. Immune thrombocytopenic purpura-the changing therapeutic landscape. *N Engl J Med*, 2006; 355(16): 1643–5.
10. Cheng Y, Wong RS, Soo YO, Chui CH, Lau FY, Chan N, et al. Initial treatment of immune thrombocytopenic purpura with high dose dexamethasone. *N Engl J Med*, 2003; 349(9): 831–6.