

Vol. 18, No. 3 Juli 2012

ISSN 0854-4263

INDONESIAN JOURNAL OF
**Clinical Pathology and
Medical Laboratory**

Majalah Patologi Klinik Indonesia dan Laboratorium Medik

IJCP & ML (Maj. Pat. Klin. Indonesia & Lab. Med.)	Vol. 18	No. 3	Hal. 147-210	Surabaya Juli 2012	ISSN 0854-4263
---	---------	-------	--------------	-----------------------	-------------------

Diterbitkan oleh Perhimpunan Dokter Spesialis Patologi Klinik Indonesia

Published by Indonesian Association of Clinical Pathologists

Terakreditasi No: 66b/DIKTI/KEP/2011, Tanggal 9 September 2011

INDONESIAN JOURNAL OF
**CLINICAL PATHOLOGY AND
 MEDICAL LABORATORY**

Majalah Patologi Klinik Indonesia dan Laboratorium Medik

DAFTAR ISI

PENELITIAN

- Pemeriksaan *Prothrombin Time* dan *Activated Partial Thromboplastin Time* dengan Humaclot VA Serta Sysmex CA 500
(Prothrombin Time and Activated Partial Thromboplastin Time Test's Result using Humaclot VA and Sysmex CA 500)
Misnah, Agus Alim Abdullah, Mansyur Arif, Burhanuddin Bahar 147-150
- Asosiasi HLA-DRB1* dan HLA-DQB1* dengan IgM-RF Serum pada Arthritis Reumatoid
(Association HLA-DRB1 and HLA-DQB1* with Serum IgM-RF-on Rheumatoid Arthritis)*
Joewono Soeroso, FM Judajana, H Kalim 151-156
- Platelet Demam Berdarah Dengue
(Platelets of Dengue Haemorrhagic Fever)
PR Ayu, U Bahrun, M Arif 157-160
- Nilai Diagnostik **Antigen TB** dengan *Rapid Test Device* (TB Ag) untuk Tuberkulosis Paru
(The Diagnostic Value of TB Antigen Using Rapid Test Device (TB Ag) for Pulmonary Tuberculosis)
Sri Kartika Sari, Aryati 161-167
- Bakteri Aerob Patogen dan Uji Kepekaan Antimikroba di Ruang Perawatan Penyakit Dalam
(Antimicrobial Susceptibility Test of Pathogenic Aerobic Bacteria at the Internal Medicine Ward)
Fedelia Raya, Nurhayana Sennang, Suci Aprianti 168-171
- Korelasi Fungsi Hati terhadap Derajat Penyakit Demam Berdarah Dengue Anak
(Correlation of Liver Functions Test, and the Grade of Dengue Hemorrhagic Fever in Children)
Ani Kartini, Mutmainnah, Ibrahim Abdul Samad 172-175
- Cryptosporidiosis Paru di Penderita TBC
(Pulmonary Cryptosporidiosis in TBC Patients)
R. Heru Prasetyo 176-178
- Mycobacterium Tuberculosis dan PCR
(Mycobacterium Tuberculosis and PCR)
Yuyun Widaningsih, Ismawati Amin, Nurhayana Sennang, Uleng Bahrun, Mansyur Arif 179-183
- Imunisasi Protein Adhesin 38-kDa Mycobacterium Tuberculosis Lewat Rongga Mulut Terkait Sel T CD8+ di Paru
(Oral Immunization with 38-kDa Adhesin Protein of Mycobacterium tuberculosis on CD8+ T Cells in Lung)
Maimun Z Arthamin, Agus A Gani, Nurani Issiyah, Sanarto Santoso 184-190
- Hitung Trombosit di Sindrom Koroner Akut Terkait Low Molecular Weight Heparin (LMWH)
(Thrombocytes Count in Acute Coronary Syndrome Related to Low Molecular Weight Heparin (LMWH))
Cyntia Kornelius, Darwati Muhadi, Mansyur Arif 191-194

TELAAH PUSTAKA

- Perlemakan Hati Akut di Kehamilan
(Acute Fatty Liver of Pregnancy)
Meiti Muljanti, Leonita Anniwati, Juli Soemarsono 195-202

LAPORAN KASUS

Cold Agglutinin pada Penderita *Community Acquired Pneumonia*
(*Cold Agglutinins in A Community Acquired Pneumonia Patient*)

Johanis, Juli Soemarsono

203–208

INFORMASI LABORATORIUM MEDIK TERBARU

209–210

COLD AGGLUTININ PADA PENDERITA COMMUNITY ACQUIRED PNEUMONIA

(Cold Agglutinins in A Community Acquired Pneumonia Patient)

Johanis, Juli Soemarsono

ABSTRACT

Cold agglutinins at below physiologic body temperature can cause spontaneous agglutinations of erythrocytes. Cold agglutinins result from a particular antibodies activation on erythrocytes associated with a primary disease, including infection. The generation of antibody activates complement resulting in hemolysis. A 63-year-old man suffered from shortness of breath accompanied with productive cough, fever, right chest pain, loss of appetite, nausea, and occasionally vomiting. Physical examination showed an increase of pulse rate, respiration rate, and body temperature. Lung examination showed right intercostals retraction and rales in both lungs, but no abnormality detected in other organs. Chest X-ray showed pneumonia. EDTA whole blood showed spontaneous agglutinations at room temperature, however this did not occur by maintaining temperature at 37° C. Different complete blood count results were shown between agglutinated blood and absent of agglutination blood samples. As anti-I, anti-i, and/or anti-H was suspected, agglutinations for anti-A and anti-AB occurred by using ABO forward grouping test, whereas reverse grouping showed agglutinations for A, B, and O cells. Protein electrophoresis showed increase of alpha-1 and gamma globulin; decrease of renal function; slightly increase of indirect bilirubin; and suspected Extended Spectrum Beta-Lactamase (ESBL) *Klebsiella pneumoniae*. The diagnosis of this case was community acquired pneumonia and suspected ESBL. Cold agglutinins affected CBC evaluations mostly shown in the erythrocyte index, nevertheless this could be prevented by maintaining at physiologic body temperature. Infection could induce activation of cold agglutinins.

Key words: Cold agglutinins, community acquired pneumonia, ESBL

ABSTRAK

Aglutinin dingin (cold agglutinin) menyebabkan pergumpalan (aglutinasi) sel darah merah (eritrosit) spontan yang terjadi di bawah suhu tubuh fisiologis. Cold agglutinin disebabkan oleh aktivasi antibodi tertentu terhadap sel darah merah akibat penyakit dasar, misalnya infeksi. Pembentukan antibodi mengaktifkan komplemen dan menyebabkan penguraian darah (hemolisis). Kasus ini menyajikan laporan seorang laki-laki berusia 63 tahun menderita sesak napas disertai batuk berdahak, demam, nyeri dada kanan, nafsu makan menurun, mual, dan kadang muntah. Pemeriksaan fisik didapatkan peningkatan denyut nadi, kekerapan napas, dan suhu badan. Pemeriksaan paru menunjukkan retraksi interkostal dekstra dan ronkhi bilateral, sedangkan pemeriksaan organ lain dalam batas normal. Gambar rontgen dada menunjukkan radang jaringan paru (pneumonia). Pemeriksaan darah EDTA menunjukkan aglutinasi sel darah merah spontan pada suhu ruangan, tetapi aglutinasi dengan mempertahankan suhu 37° C tidak terjadi. Terdapat perbedaan hasil hitungan darah lengkap antara aglutinasi sel darah merah dan darah tanpa keadaan tersebut. Kecurigaan terhadap anti-I, anti-i, dan anti-H diuji dengan pengelompokan depan (forward grouping) ABO yang menunjukkan aglutinasi di anti-A dan anti-AB, sedangkan uji pengelompokan sebaliknya (reverse grouping) menunjukkan aglutinasi di sel A, B, dan O. Elektroforesis protein menunjukkan peningkatan alfa-1 dan gamma globulin; penurunan fungsi ginjal; peningkatan ringan bilirubin tidak langsung; dan kecurigaan Beta-Laktamase berspektrum luas/Extended Spectrum Beta-Lactamase (ESBL) *Klebsiella pneumoniae*. Diagnosis klinis penderita adalah community acquired pneumonia dengan kecurigaan ESBL. Cold agglutinin mempengaruhi pemeriksaan CBC terutama indeks sel darah merah, tetapi dapat dicegah dengan mempertahankan derajat suhu fisiologis tubuh. Infeksi mencetuskan aktivasi cold agglutinin.

Kata kunci: Aglutinin dingin (cold agglutinin), community acquired pneumonia, ESBL

PENDAHULUAN

Cold agglutinin adalah otoantibodi yang menyebabkan pergumpalan (aglutinasi) sel darah merah di bawah suhu fisiologis tubuh 37° C. *Cold*

agglutinin merupakan antibodi poliklon yang terdapat dalam jumlah kecil perorangan sehat dan tidak menyebabkan gangguan. *Cold agglutinin* lebih sering terjadi pada usia di atas 50 tahun dan di jenis kelamin perempuan. *Cold agglutinin* dibedakan dengan hal

yang berhubungan penyakit dasar misalnya gangguan limfoproliferatif maupun infeksi dan yang tidak diketahui penyebabnya (idiopatik). *Cold agglutinin* di infeksi berupa antibodi poliklon, sedangkan di sel B limfoma berbentuk monoklon. Umumnya antibodi *cold agglutinin* adalah IgM anti-I terhadap antigen I di sel darah merah. Antibodi *cold agglutinin* yang lain adalah anti-i, anti-H, anti-IH, dan anti-P. Otoantibodi *cold agglutinin* menimbulkan aktivasi komplemen, sehingga menyebabkan penguraian darah (hemolisis) dan merupakan salah satu penyebab anemia akibat hemolitik otoimun.¹⁻⁴

Gambaran klinis penyakit *cold agglutinin* berupa kebiruan di kaki dan tangan (akrosianosis) dan hemolisis, bila terpajan suhu yang dingin. Aglutinasi sel darah merah yang terjadi mempengaruhi hasil pemeriksaan hematologik yang menggunakan alat *autoanalyzer*, terutama hasil MCHC cenderung meningkat. Gambaran sediaan hapusan darah menunjukkan aglutinasi sel darah merah.²

Kelainan lain yang disebabkan oleh suhu dingin adalah krioglobulin. Krioglobulin adalah protein yang menggumpal pada suhu 0–4° C. Krioglobulin terbagi atas tiga jenis berdasarkan penyebab dan jenis imunoglobulin. *Cold agglutinin* perlu dibedakan dengan krioglobulin.^{1,2} Gambaran klinis yang timbul setelah terpajan suhu dingin berupa gejala *Reynaud*, purpura vaskular, perdarahan, urtikaria, nyeri, dan kulit membiru (sianosis).

Community acquired pneumonia (CAP) merupakan pneumonia yang didapat dalam masyarakat. CAP dapat disebabkan oleh infeksi bakteri, virus, dan jamur. CAP digolongkan menjadi dua gejala, yaitu bergejala khas dan tidak khas. Ciri gejala tersebut dapat membantu penetapan diagnosis.⁵

KASUS

Seorang laki-laki berusia 63 tahun, suku Jawa, bertempat tinggal di kota Surabaya, masuk RSUD Dr. Soetomo Surabaya melalui Instalasi Rawat Darurat pada tanggal 9 Maret 2010.

Keluhan utama

Sesak napas.

Anamnesis

Penderita dirujuk dari Rumah Sakit Haji Surabaya dengan diagnosis diduga tuberkulosis paru yang disertai sesak nafas. Sesak napas yang disertai batuk terus-menerus mulai satu bulan sebelum masuk rumah sakit. Penderita juga mengalami demam tinggi satu minggu sebelum masuk rumah sakit. Keluhan penyerta lainnya

adalah nyeri dada kanan seperti ditusuk yang kadang terasa sampai ke pinggang, keringat berlebihan pada malam hari, nafsu makan menurun, mual, kadang-kadang muntah, dan berat badan menurun.

Penderita sebelumnya tidak pernah mengalami keluhan seperti ini dan tidak ada anggota keluarga yang menderita keluhan yang sama. Penderita memiliki kebiasaan merokok dua bungkus setiap hari sejak lebih dari 30 tahun. Penderita tidak menderita penyakit diabetes melitus, tekanan darah tinggi, asma maupun alergi.

Pemeriksaan fisik

Keadaan umum: sedang, sadar (kompos mentis), asupan gizi kurang, lemah (astenik). Tekanan darah: 110/80 mmHg, nadi: 120×/menit penuh dan teratur, kekerapan napas: 36×/menit, suhu badan: 37,8° C. Kepala dan leher: sedikit anemia, sedikit ikterus, sesak napas (dispnea), kulit tidak membiru, katarak bilateral dan daya lihat (visus) menurun, tidak ada pembesaran kelenjar leher. Dada: bentuk normal, paru: bentuk dan pergerakan simetris, retraksi interkostal dada kanan, sonor di seluruh lapangan paru, tidak nyeri ketuk, suara napas: vesikuler di seluruh lapang paru, suara tambahan berupa ronkhi di kedua paru, dan tidak ada napas terengah-engah (*wheezing*). Jantung: detak jantung di dada (iktus kordis) di antar iga (interkostal) V kiri dan linea midklavikularis kiri, batas kanan linea parasterna kanan, suara 1 dan 2 tunggal, tidak ada bunyi berisik (*murmur*) dan derapan (*gallop*). Perut: datar, penegangan jaringan (turgor) menurun, lentur (supel), nyeri tekan kanan atas; beberapa organ tubuh: hati, limpa (lien), dan ginjal tidak teraba, gerakan kembang kempis usus normal. Anggota pergerakan: hangat, kering, tidak ada edema.

Pemeriksaan di laboratorium

Hematologik

Pemeriksaan *complete blood count* (CBC) alat *autoanalyzer* hematologik menunjukkan hasil tidak sah darah-EDTA penderita yang telah terjadi aglutinasi spontan, begitu juga setelah darah yang teraglutinasi tersebut dihangatkan pada suhu 37° C. Aglutinasi spontan terjadi pada suhu ruangan sekitar 25° C yang dapat diketahui secara makroskopis maupun mikroskopis (gambar 1 A, B, C). Pemeriksaan diulang di sampel baru dengan mempertahankan suhu darah-EDTA 37° C yang bertujuan menghambat aglutinasi spontan terjadi. Upaya tersebut menunjukkan hasil yang sah tanpa ada aglutinasi dan diperkuat dengan sediaan hapusan darah (gambar 1 D, E, F, G). Hasil pemeriksaan berturut-turut hematologik menggunakan alat *autoanalyzer* ditampilkan pada tabel 1 dan menilai hapusan darah pada tabel 2.

Tabel 1. Hasil pemeriksaan berturut-turut hematologik menggunakan alat *autoanalyzer* untuk darah aglutinasi spontan, darah aglutinasi yang dihangatkan, dan darah yang suhunya dipertahankan 37° C

Patokan	3 Maret 2010 (MRS, lab A)	12 Maret 2010 (lab B)			22 Maret 2010 (KRS, dipertahankan pada 37° C)
		Aglutinasi spontan pada suhu ruang	Aglutinasi dihangatkan pada 37° C	Sampel baru (dipertahankan pada 37° C)	
Leukosit (x10 ³ /μL)	31,1	17,5	56,3	21,7	16,7
Limfosit (%)	8,3	3,38	53,7	2,87	10,3
Monosit (%)	2,9	9,80	1,60	7,11	3,54
Neutrofil (%)	88,8	85,7	43,4	88,3	82,1
Eosinofil (%)		0,267	0,040	0,272	3,09
Basofil (%)		0,864	1,25	1,44	0,999
Eritrosit (x10 ⁶ /μL)	3,13	0,085	1,89	3,01	2,95
Hemoglobin (g/dL)	11,1	10,7	12,5	9,55	8,91
Hematokrit (%)	26,2	0,758	14,1	25,1	23,8
MCV (fL)	83,8	89,0	74,9	83,3	81,0
MCH (pg)	35,5	1262,0	66,3	31,7	30,3
MCHC (g/dL)	42,4	1417,0	88,6	38,0	37,4
RDW (%)	16,3	16,8	33,7	14,3	15,8
Trombosit (x10 ³ /μL)	211	221	1207	236	513
MPV (fL)	9,1	8,32	9,49	9,54	7,47
Retikulosit (%)				0,94	
LED (mm/jam)		45			

Tabel 2. Hasil menilai hapusan darah berturut-turut (pengecatan *Giemsa*)

Bahan nilaian	Aglutinasi spontan pada suhu ruang (25° C)	12 Maret 2010		22 Maret 2010 (KRS, dipertahankan pada 37° C)
		Aglutinasi dihangatkan pada 37° C	Sampel baru (dipertahankan pada 37° C)	
Eritrosit	Sebagian besar aglutinasi sel darah merah dengan bentukan besar dan morfologi eritrosit sulit dinilai	Sebagian aglutinasi sel darah merah dengan bentukan kecil, gambaran menyerupai fragmen sel darah merah	Tidak terdapat aglutinasi, normokromik, anisopoikilositosis (Makrosit, ovalosit, <i>cigar cell</i> , sferosit), polikromasia (+)	Tidak terdapat aglutinasi, normokromik, anisopoikilositosis (Makrosit, ovalosit, <i>cigar cell</i> , sferosit), polikromasia (+)
Leukosit	Kesan jumlah meningkat, didominasi bagian neutrofil, granula toksik (+), sebagian sitoplasma rusak	Kesan jumlah meningkat, didominasi bagian neutrofil, granula toksik (+), sitoplasma rusak	Kesan jumlah meningkat, didominasi bagian neutrofil, granula toksik (+), sitoplasma baik, benih (<i>blast</i>) (-)	Kesan jumlah meningkat, didominasi bagian neutrofil, granula toksik (-), hipersegmentasi (+), <i>blast</i> (-)
Trombosit	Kesan jumlah normal, terdapat aglutinasi/ agregasi trombosit	Kesan jumlah normal, terdapat aglutinasi /agregasi trombosit	Kesan jumlah normal, sebagian trombosit aglutinasi /agregasi	Kesan jumlah meningkat, sebagian trombosit aglutinasi /agregasi

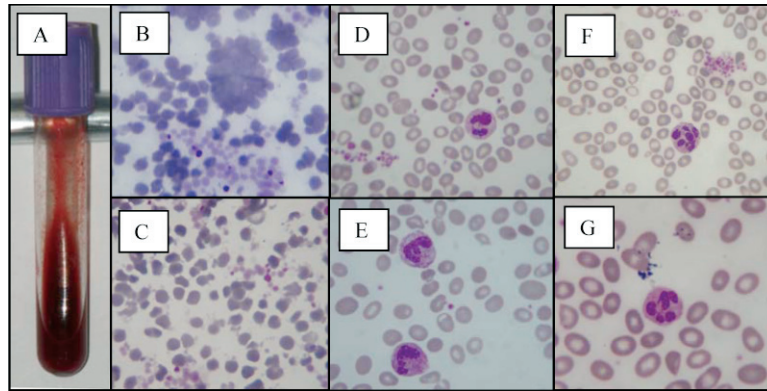
Kimia klinik

Pemeriksaan kimia klinik menunjukkan peningkatan kadar glukosa darah acak (GDA), penurunan fungsi ginjal, jumlah keseluruhan dan tidak langsung peningkatan bilirubin, penurunan albumin, peningkatan SGOT dan SGPT yang ringan, gangguan keseimbangan elektrolit, dan oksigen darah rendah (hipoksemia). Hasil pemeriksaan berurutan kimiawi klinik ditampilkan pada tabel 3.

Mikrobiologik

Pemeriksaan serologis *Widal* pada tanggal 9 Maret 2010 menunjukkan hasil yang kurang bermakna dengan

titer 1/80 terhadap *Salmonella typhi* H. Pemeriksaan dahak basil tahan asam (BTA) tiga kali menunjukkan hasil negatif, dengan pengecatan *Gram* pada tanggal 11 Maret 2010 menunjukkan diplokokus *Gram* positif. Pemeriksaan biakan dahak tanggal 10 Maret 2010 menunjukkan hasil *Klebsiella pneumoniae* *Extended Spectrum Beta-Lactamase* (ESBL) positif dengan uji kepekaan antibiotika peka terhadap *Amikacin*, *Gentamycin*, dan *Meropenem*. Pemeriksaan biakan ulang dahak setelah pengobatan dengan antibiotika yang peka terhadap bakteri penyebab penyakit, menunjukkan tidak ada pertumbuhan kuman. Periksan biakan darah dan air kemih tidak menunjukkan adanya pertumbuhan kuman.



Gambar 1. Foto makroskopis dan mikroskopis hapusan darah aglutinasi dan tanpa aglutinasi sel darah merah. A. Aglutinasi spontan darah-EDTA dalam tabung; B. Aglutinasi sel darah merah; C. Setelah darah aglutinasi dihangatkan; D. Tanpa aglutinasi sel darah merah, dan terdapat aglutinasi/penggumpalan (agregasi) trombosit; E. Tanpa aglutinasi sel darah merah dan terdapat granula toksik netrofil; F. aglutinasi/agregasi trombosit dan hipersegmentasi neutrofil; G. Tanpa aglutinasi dan hipersegmentasi neutrofil (pencetakan *Giemsa*, pembesaran 1000×).

Tabel 3. Hasil pemeriksaan berurutan kimiawi klinik dan analisis gas darah

Patokan	9 Maret 2010	12 Maret 2010	17 Maret 2010	22 Maret 2010
GDA (mg/dL)	158	195	111	
BUN (mg/dL)	64	126,7	66,9	
Kreatinin serum (mg/dL)	3,4	5,4	2,8	
Asam urat (mg/dL)			6,3	
SGOT (U/L)	58	64	27	
SGPT (U/L)	25	45	22	
Bilirubin jumlah keseluruhan (mg/dL)		1,40	0,48	
Bilirubin direk (mg/dL)		0,10	0,15	
Protein jumlah keseluruhan (g/dL)			6,8	6,4
Albumin (g/dL)		2,7	3,0	2,4
Fosfatase alkali (U/L)			199	
Kolesterol jumlah keseluruhan (mg/dL)			98	
Elektrolit				
Natrium (mmol/L)	148	141,8	155,1	
Kalium (mmol/L)	6,1	7,02	4,85	
Klorida (mmol/L)	118	115,7	127,5	
Analisis gas darah				
pH		7,422		
pCO ₂ (mmHg)		36,5		
pO ₂ (mmHg)		64,6		
HCO ₃ ⁻ (mmol/L)		24,0		
BE (mmol/L)		-0,7		
SO ₂ (%)		92,8		

Elektroforesis serum protein

Periksaan elektroforesis serum protein menunjukkan penurunan albumin (40,2%) dengan peningkatan *alpha*-1 globulin (5,1%) dan gamma globulin (33,9%), sedangkan *alpha*-2 globulin dan beta globulin dalam batas normal.

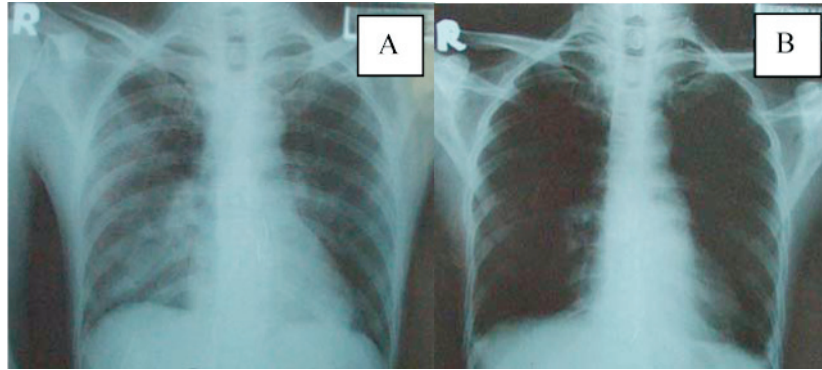
Pengelompokan ke depan (*forward grouping*) dan pengelompokan sebaliknya (*reverse grouping*)

Pemeriksaan golongan darah dengan *forward grouping* dan *reverse grouping* menunjukkan hasil

aglutinasi yang berbeda. Pada *forward grouping*, terjadi aglutinasi dengan anti A dan anti AB, tidak terjadi aglutinasi dengan anti B. Hal tersebut menunjukkan penderita adalah mempunyai golongan darah A di *reverse grouping* terjadi aglutinasi dengan sel A, B, dan O.

Uji pengendapan (presipitasi) serum krioglobulin spontan

Serum tidak membentuk endapan setelah diinkubasi pada suhu 4° C maupun 25° C selama tujuh hari.



Gambar 2. Foto rontgen rangka dada (*thorax*). A. Foto menunjukkan pneumonia dua sisi saat masuk rumah sakit; B. Foto menunjukkan perbaikan setelah pengobatan.

Periksaan radiologik

Pemeriksaan *rontgen* rangka dada pada tanggal 9 Maret 2010 menunjukkan pneumonia dua sisi dan pada tanggal 17 Maret 2010 menunjukkan perbaikan (gambar 2). Ultrasonografik perut pada tanggal 19 Maret 2010 tidak menunjukkan kelainan.

Pemeriksaan elektrokardiografi (EKG)

Simpulan pemeriksaan EKG pada tanggal 9 Maret 2010 adalah irama percepatan denyut jantung (takikardi) sinus 137×/menit, *Left axis deviation* (LAD), *Old myocardial infarction* (OMI) inferior.

Diagnosis

Community acquired pneumonia (CAP), penularan penyakit seluruh tubuh (sepsis), *multiple organ dysfunction syndrome* (MODS), OMI bawah (inferior).

Penatalaksanaan

Pemberian oksigen lewat hidung (nasal) 4 L/menit dan infus NaCl fisiologis/*dekstrose* 5% 1000 mL/hari. Antibiotika yang diberikan sejak masuk rumah sakit adalah *Ceftazidime* 1 g tiga kali sehari dan pada tanggal 15 Maret 2010 diganti dengan *Meropenem* 1 g tiga kali sehari. Pengobatan lainnya adalah *Isosorbide dinitrate* 5 mg 2 kali sehari, *Simvastatin* 25 mg pada malam hari, *Omeprazole* 40 mg dua kali sehari, *Metamizole* 500 mg tiga kali sehari.

PEMBAHASAN

Kecurigaan *cold agglutinin* berdasarkan ada kelainan hasil pemeriksaan hematologis dengan alat *autoanalyzer* terutama jumlah dan indeks sel darah merah, akibat ada aglutinasi spontan pada suhu di bawah 37° C. Aglutinasi sel darah merah yang terjadi mempengaruhi hasil pemeriksaan hematologis yang menggunakan alat *autoanalyzer*, terutama hasil MCHC

cenderung meningkat. Aglutinasi dapat dilihat secara langsung baik di darah-EDTA dalam tabung maupun di hapusan darah. Sebagian aglutinasi akan terlepas bila dihangatkan pada suhu 37° C, tetapi hasil ulang pemeriksaan hematologis dengan alat *autoanalyzer* tetap menunjukkan kelainan di indeks sel darah merah, peningkatan jumlah trombosit dan sel darah putih (leukosit). Kemungkinan peningkatan jumlah trombosit adalah fragmen sel darah merah dan granula yang keluar dari sitoplasma granulosit terhitung sebagai trombosit. Kemungkinan peningkatan jumlah sel darah putih adalah aglutinasi sel darah merah yang terlepas sebagian terhitung sebagai sel darah putih. Aglutinasi spontan tidak akan terjadi apabila spesimen dipertahankan pada suhu 37° C, maka tata langkah pengambilan dan penanganan darah dipertahankan pada suhu tersebut untuk mendapatkan hasil pemeriksaan hematologi menggunakan alat *autoanalyzer* yang sah.

Cold agglutinin berhubungan dengan penyakit dasar, salah satunya adalah infeksi. Antibodi terutama IgM anti-I akan meningkat setelah terjadi infeksi satu sampai dua minggu, dan akan menetap hingga enam minggu. *Cold agglutinin* infeksi berupa antibodi poliklon yang akan hilang setelah penyakit tersebut sembuh, di penyakit limfoproliferatif adalah monoklon dan menetap. Infeksi akibat bakteri yang sering mencetuskan *cold agglutinin* adalah *Mycoplasma pneumoniae*, tetapi dapat juga dicetuskan oleh kuman penyebab penyakit lainnya, yaitu *Klebsiella pneumoniae*.^{1,2,4,6,7} Di penderita ini, bakteri penyebab CAP adalah *Klebsiella pneumoniae* ESBL positif. *Klebsiella pneumoniae* merupakan batang Gram negatif yang dapat menyebabkan pneumonia dan sering menimbulkan infeksi nosokomial.^{8,9}

Hampir seluruh sel darah merah orang dewasa menunjukkan antigen-I, kecuali sel darah merah di tali pusat yang penunjukannya lebih lemah. Di sel darah merah bayi, penunjukan antigennya adalah antigen-I, dan akan berubah karena mengalami peningkatan penunjukan antigen-I setelah berusia dua tahun. Di

orang dewasa yang kurang menunjukkan antigen-I kemungkinan menghasilkan alloanti-I. *Cold antibody* lainnya adalah anti-I, anti-H di golongan darah O Bombay, anti-IH lebih sering di golongan darah A₁ dan A₁B, dan anti-P (antibodi Donath-Landsteiner).³ Keberadaan perbedaan hasil *forward grouping* dan *reverse grouping* adalah sebagai berikut: pada *forward grouping* menunjukkan golongan darah A, aglutinasi terjadi dengan sel A, dan B, sedangkan pada *reverse grouping* menunjukkan golongan darah A tetapi aglutinasinya dengan sel O. Aglutinasi pada sel A dan sel O menunjukkan ada antibodi terhadap sel A dan sel O, yang diduga adalah anti-I, anti-I, anti-H, anti-IH, dan anti-P. Penguatan antibodi tersebut memerlukan pemeriksaan lebih lanjut dengan menggunakan sel darah merah yang memiliki penunjukan masing-masing antigen. Para peneliti mengalami keterbatasan dalam memeriksa penguatan ini karena tidak memiliki sel darah merah yang khas. Perbedaan yang ada hasil *forward grouping* dan *reverse grouping* akan menyebabkan kesulitan banding silang (*cross match*) darah, sehingga dapat menimbulkan bahaya reaksi transfusi.

Terjadinya hemolisis *cold agglutinin* akibat antibodi yang teraktivasi mencetuskan aktivasi sistem komplemen. Antibodi teraktivasi pada suhu di bawah 37° C dan mengikat sel darah merah, ikatan antibodi-eritrosit mengaktifkan sistem komplemen terutama C3b yang akan mencetuskan fagositosis saat masuk dalam peredaran darah hati (sirkulasi hepatic).² Kemungkinan terjadinya proses hemolitik di penderita ini akibat *cold agglutinin* adalah akibat anemia dan peningkatan bilirubin, terutama bilirubin tidak langsung.

Keberadaan krioglobulin dapat dibuktikan dengan pemeriksaan pengendapan serum, tetapi ada pemeriksaan pada penelitian ini tidak menunjukkan ada endapan pada suhu 4° C maupun pada 25° C yang diinkubasi selama tujuh hari. Krioglobulin terdiri dari tiga jenis, yang ke I terdiri dari *single IgM* monoklon yang mengalami pengendapan pada suhu dingin tanpa ikatan dengan protein lain, terdapat pada *Waldenstrom's macroglobulinemia*. Jenis yang ke II terdiri dari otoantibodi IgM monoklon yang berikatan dengan bagian Fc dari IgG poliklon, terdapat di penderita radang selaput sendi/encok (arthritis rheumatoid) dan hepatitis C kronis. Jenis yang ke III terdiri dari campuran otoantibodi IgM poliklon yang berikatan dengan IgG, terdapat di infeksi kronis dan keadaan inflamasi.^{1,2}

Peningkatan *alpha-1* globulin menunjukkan proses inflamasi kronis disertai peningkatan *gamma*

globulin yang menunjukkan penambahan antibodi imunoglobulin.² Proses inflamasi kronis di penderita ini adalah disebabkan oleh penyakit paru yang diderita selama satu bulan. Pneumonia yang disebabkan oleh infeksi *Klebsiella pneumoniae* merangsang sistem imun humoral menghasilkan antibodi imunoglobulin.

CAP dengan komplikasi sepsis dan MODS di penderita ini disebabkan oleh infeksi *Klebsiella pneumoniae* ESBL positif yang kemungkinan didapatkan dari lingkungan kerja. ESBL menyebabkan kesulitan pengobatan, tetapi masih peka terhadap *Meropenem* dan penderita membaik setelah mendapatkan obat tersebut.

SIMPULAN DAN SARAN

Cold agglutinin mempengaruhi hasil pemeriksaan hematologis dengan alat *autoanalyzer*, tetapi dapat dicegah dengan mempertahankan suhu fisiologis tubuh 37° C. Infeksi dapat mencetuskan aktivasi *cold agglutinin*.

Pemeriksaan penguatan antibodi diperlukan untuk mengetahui jenis *cold antibody* (IgM anti-I), sehingga dapat mengatasi kesulitan banding silang di tranfusi darah.

DAFTAR PUSTAKA

1. Sheehan C. Clinical Immunology: Principles and Laboratory Diagnosis. J.B.Lippincott Company, 1990; 270–271: 327.
2. McPherson RA, Pincus WR, Henry's Clinical Diagnosis and Management by Laboratory Methods 21st Ed., Saunders Elsevier, 2006; 537: 662–664, 843, 858.
3. Harmening DM. Modern Blood Banking and Transfusion Practices 4th Ed., Book Promotion and Service Cp., Ltd. Thailand, 1999; 256–257, 438–443.
4. Harper JL. Cold Agglutinin Disease. eMedicine from WebMD 2009. <http://emedicine.medscape.com/article/954954-overview>. Diakses 12 April 2010.
5. Fauci AS, Braunwald E, Isselbacher KJ, Wilson JD, Martin JB, Kasper DL, Hauser SL, Longo DL. Harrison's Principles of Internal Medicine 14th Ed., McGraw-Hill 1998; 1437–1445.
6. Geissler RG, Köbberling J. Cold Agglutinin Disease. PubMed 1988; 66(7) April 1: 277–283.
7. Gertz MA. Editorials and Perspectives: Cold Agglutinin Disease. <http://www.haematologica.org/cgi/reprint/91/4/439.pdf>. Diakses 12 April 2010.
8. Cheesbrough M. Medical Laboratory Manual for Tropical Countries Volume II: Microbiology. Educational Low-Priced Books Scheme 1984; 262–263.
9. Strohl WA, Rouse H, Fisher BD. Lippincott's Illustrated Reviews: Microbiology. Lippincott Williams and Wilkins 2001; 189.